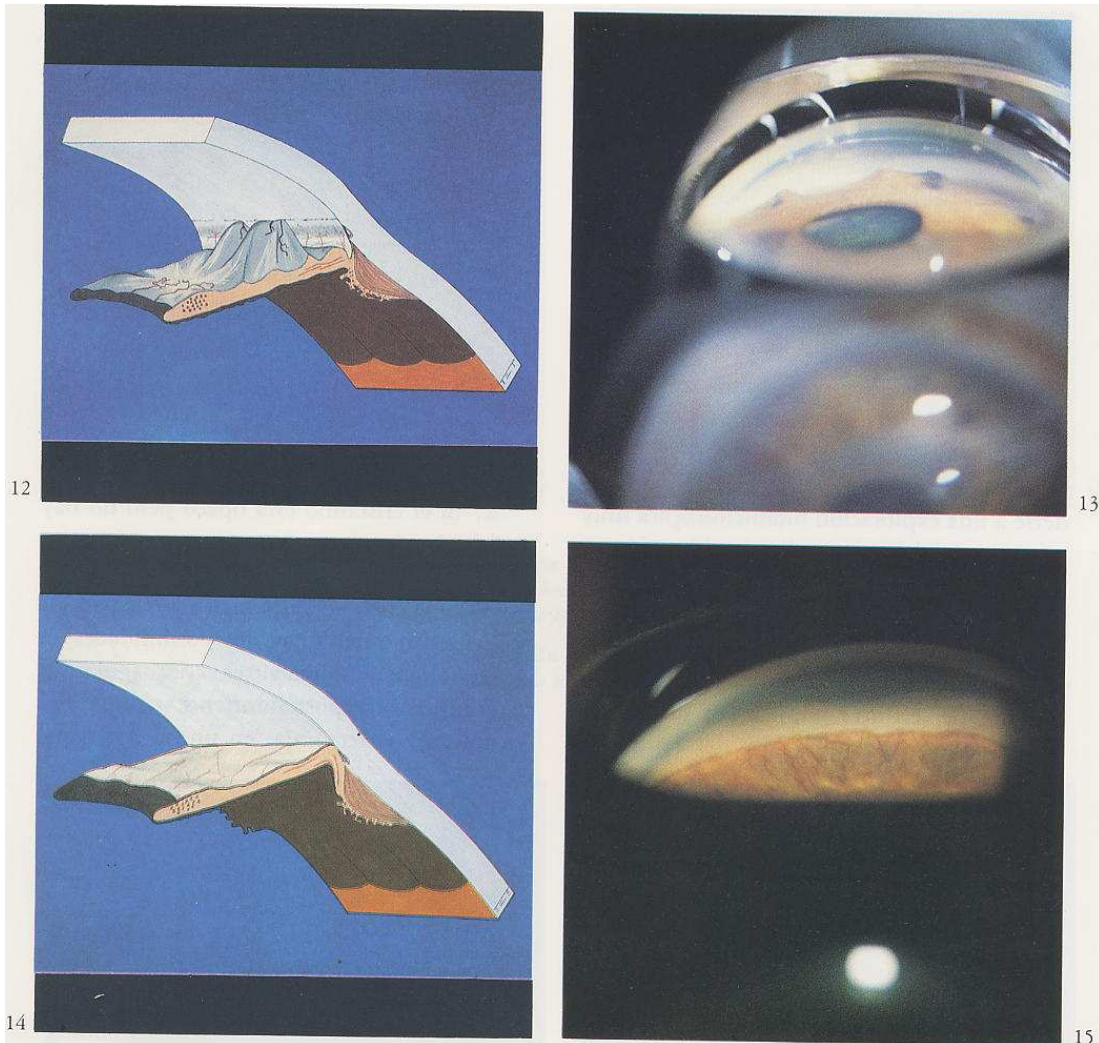


EXPLICACIÓN FOTOGRÁFICA DEL GLAUCOMA DE ÁNGULO ESTRECHO:



Imágenes tomadas del libro Diabetes Ocular del que es autor el profesor Fernández-Vigo.

Imagen número 12: En la imagen vemos como el ángulo iridocorneal (entre el iris y la córnea) se estrecha a causa del desplazamiento del iris hacia la córnea, ocluyendo así el ángulo, que es la vía de desagüe natural del humor acuoso. Cuando se produce el cierre de la mayor parte del ángulo se produce una subida brutal de la tensión ocular con severa pérdida de visión e intenso dolor. Es el ataque agudo de glaucoma.

Vemos un esquema que reproduce el ángulo en el que está empezando a pegarse el iris.

Imagen número 13: Vemos la imagen clínica con la protusión del iris hacia la córnea.

Imagen número 14: Vemos en el esquema como el iris ha avanzado totalmente y tapiza y ocluye totalmente el ángulo.

Imagen número 15: Es la imagen clínica donde vemos el iris completamente pegado a la córnea con la oclusión del ángulo.